1. OBJETIVO

Sistematizar o atendimento inicial dos pacientes politraumatizados, disponibilizar ao paciente vítima de trauma os melhores recursos propedêuticos e terapêuticos o mais rápido possível, padronizar procedimentos diagnósticos e estabelecer prioridades de acordo com o mecanismo do trauma.

2. DEFINIÇÕES

Trauma: Lesão de extensão, intensidade e gravidade variáveis, que pode ser produzida por agentes diversos (físicos, químicos, elétricos), de forma acidental ou intencional, capaz de produzir perturbações locais ou sistêmicas.

TCE: Trauma Cranioencefálico

3. DESCRIÇÃO DO PROCESSO

3.1 Tipos de Trauma:

Solicitar avaliação da especialidade pertinente, sempre que necssário e conforme indicação, registrar em prontuário.
Todos os exames devem ser solicitados em carater de urgencia para otimizar as condutas e manejo do paciente.

3.1.1 Trauma Maior:

Paciente que na classificação pré-hospitalar apresenta um ou mais dos critérios:

- Parâmetros vitais: ECG < 14 ou deterioração neurológica; PAS < 90; FR < 10 ou > 29 ou mecânica ventilatória que necessite intubação pré-hospitalar;
- Anatomia da lesão;
- Ferimento penetrante craniano, cervical, torácico, abdome, extremidades proximais ao cotovelo e joelho;
- Combinação de traumas ou queimaduras de 2º ou 3º graus;
- Suspeita clínica de instabilidade da pelve;
- Suspeita de fratura de dois ou mais ossos longos proximais (fêmur ou úmero);
- Paralisia de um ou mais membros;
- Amputação completa ou incompleta proximal ao punho ou ao tornozelo.

3.1.2 Estratificação de risco de Trauma Maior:

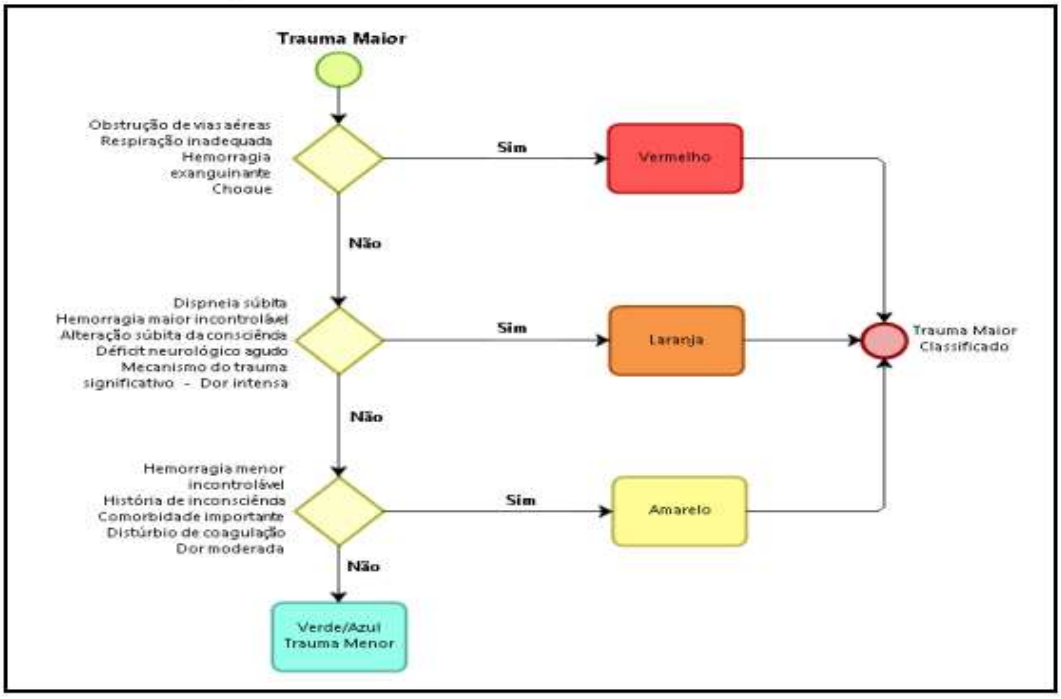

3.1.4 Anamenese e Avaliação inicial para o trauma maior:

- Realizar entrevista SAMPLA (com o paciente, familiares ou terceiros):
  - Nome e idade;
  - Queixa principal;
  - Verificação dos sinais vitais;
  - Respiração (frequência, ritmo e amplitude);
  - Pulso (frequência, ritmo e amplitude);
  - Pressão arterial;
  - Pele (temperatura, cor, turgor e umidade).
- Realizar avaliação complementar:
  - Monitorar a oximetria de pulso, se disponível;
  - Avaliar glicemia capilar, se disponível.
- Realizar o exame céfalo caudal:
  - Cabeça e face: Inspecionar e palpar o couro cabeludo, orelhas, ossos da face, olhos, pupilas (verificar diâmetro, reação à luz e simetria pupilar), nariz, boca;
  - Observar alterações na coloração e temperatura da pele;
  - Pescoço: Avaliar região anterior e posterior;

- Avaliar, em especial, se há distensão das veias jugulares e/ou desvio de traqueia.
- Tórax: Observar, em especial, se há uso de musculatura acessória, tiragem intercostal e de fúrcula, movimentos assimétricos, presença de ruídos adventícios e alteração da ausculta de murmúrios vesiculares;
- Abdome: Observar dor e/ou abdome distendido, abdome em tábua, presença de visceromegalias;
- Pelve: Observar formato da região, realizar palpação das cristas ilíacas na busca de dor e potencial instabilidade (pacientes com agravo clínico súbito podem sofrer quedas associadamente), realizando os dois testes de pressão bilateral (látero-medial e antero-posterior);
- Sangramentos, principalmente através de orifícios naturais;
- Membros superiores: Observar, em especial, a palpação de pulsos distais e perfusão dos membros;
- Avaliar a força motora, solicitando que o paciente aperte a mão do profissional e/ou eleve um braço de cada vez, se descartada qualquer potencial lesão;
- Dorso (se possível): Inspecionar e palpar processos espinhosos durante o posicionamento na prancha longa ou maca.

3.2 TCE – Trauma cranioencefálico:

Quando suspeitar ou critérios de inclusão:

- Quando houver suspeita de acometimento direto da região craniofacial na avaliação;
- Quando houver na avaliação da cinemática do trauma acometimento indireto da região craniofacial por mecanismos de aceleração e desaceleração;
- Se em todos os pacientes traumatizados com alteração do nível de consciência.

Conduta para **TCE – Trauma cranioencefálico**
1.Realizar avaliação primária com ênfase para: Garantir a estabilização manual da coluna cervical; Garantir permeabilidade de via aérea; Administrar o2 em alto fluxo para manter sato2 _ 94%; Monitorizar a oximetria de pulso; e avaliar precocemente a Escala de Coma de Glasgow.
2.Considerar ventilação sob pressão positiva com BVM com reservatório, caso não mantenha ventilação ou oxigenação adequadas;
3.Considerar uma via aérea avançada, caso os métodos descritos anteriormente não tenham sucesso em manter uma ventilação ou oxigenação adequadas ou se Escala de Coma Glasgow < 8. 4.Controlar sangramentos externos.
5.Instalar acesso venoso.

6.Realizar a reposição volêmica, se necessária, conforme protocolo do Choque com ênfase para a manutenção da pressão sistólica > 90 mmHg.

Pontos de alerta **TCE – Trauma cranioencefálico**
Avaliação das pupilas (se assimetria >1mm, pesquisar sinais focais); Repetição seriada da Escala de Coma de Glasgow; Avaliação da motricidade (déficit motores); Avaliação dos sinais vitais; Avaliação da glicemia capilar; Exame da cabeça e coluna; e Prevenção da perda de calor corporal; Considerar a necessidade de sequência rápida para a intubação; Não hiperventilar de forma profilática; No exame da cabeça e pescoço manter atenção para a ocorrência de outros sinais de gravidade do TCE,como: sinais de perda liquórica; presença de fraturas abertas; exposição de tecido cerebral, ferimentos extensos de couro cabeludo; e sinais de fratura de base de crânio.

TCE - Tratamento na Sala de Emergência
ABCDE
Controle de hemorragias superficiais de crânio com suturas e curativos compressivos
Imobilização com colar cervical, na suspeita de fratura cervical ou impossibilidade de avaliação neurológica
Definição em relação a necessidade de exames complementares, após a estabilização inicial
Reavaliação após a realização de exames de imagem e suporte clínico até a transferência para unidade de menor complexidade ou unidade de terapia intensiva

3.2.1 Avaliação neurocirúrgica para TCE:

Acionar o neurocirurgião, em casos de TCE grave, moderado e leve de médio e alto risco após a fase de estabilização.

3.2.2 Tratamento TCE:

O Tratamento do TCE deve seguir os princípios gerais do trauma, incluindo:

- Avaliação do crânio, coluna cervical, tórax, abdome e pelve;
- Exames de imagem após estabilização clínica, a prática de tomografia de corpo inteiro (crânio, coluna cervical, tórax, abdome e pelve) para as pacientes vítimas de TCE grave provocado por mecanismo de alta energia cinética (atropelamento, ejeção do veículo, queda de altura, etc);
- Avaliação laboratorial de emergência;
- Avaliação neurocirúrgica recomendada para TCE grave, moderado e leve;
- Seguir protocolos institucionais. Reavaliação para pacientes com ECG menor que 9. Avaliação individualizada para usuários de medicamentos anticoagulantes;
- Pacientes vítimas de TCE grave provocado por mecanismo de alta energia cinética (atropelamento,

ejeção do veículo, queda de altura, etc);

- O transporte do paciente para a realização de exames de imagem somente deve ser feito após a estabilização clínica. Lesões abertas com sangramento ativo deve ser realizado sutura antes de encaminhar o paciente para sala de exames;
- Exame de tomografia de corpo inteiro (crânio, coluna cervical, tórax, abdome e pelve) para as pacientes vítimas de TCE grave provocado por mecanismo de alta energia cinética (atropelamento, ejeção do veículo, queda de altura etc);
- A utilização de tomografia de corpo inteiro ou de tomografias seletivas (de acordo com sinais e sintomas, avaliados por médico experiente no momento da admissão);
- Deve realizar tomografia do crânio e coluna cervical, sem contraste, para todas as vítimas de TCE grave e moderado;

Atendimento as vítimas de TCE Grave:

- Deve sempre ser tratado como lesão sistêmica, é necessária avaliação laboratorial de emergência;
- Anormalidades da glicemia, sódio ou gasometria arterial deve ser rapidamente corrigida visando reduzir a incidência de injúria secundária;
- A avaliação neurocirúrgica é recomendada para os pacientes classificados como TCE grave, moderado e leve de alto e médio risco. Caso não esteja disponível de forma imediata, recomendasse a transferência para avaliação especializada somente após a estabilização clínica;

Atendimento às vítimas de TCE moderado:

- Deve seguir os princípios do atendimento ao paciente traumatizado;
- A perda de pelo menos 2 pontos na ECG deve motivar nova tomografia, com o intuito de avaliar se houve piora das lesões prévias. Se o paciente apresentar ECG menor do que 9 a qualquer momento, deve ser procedida intubação orotraqueal e os princípios do TCE grave deve ser seguido.

Atendimento as vítimas de TCE leve:

- Realizar monitorização em terapia intensiva, ou ainda com lesões mínimas e situações de risco social que demandam maior tempo de internação;
- Todos os pacientes com ECG 13 ou 14 devem realizar tomografia do crânio sem contraste, a fim de se excluir lesões cirúrgicas;
- Pacientes com ECG 15 devem realizar tomografia computadorizada do crânio, de acordo

com os critérios canadenses. Pacientes usuários de antiagregantes plaquetários, anticoagulantes, ou com distúrbios de coagulação devem ser avaliados de forma individualizada.

3.2.3 Fluxograma TCE:

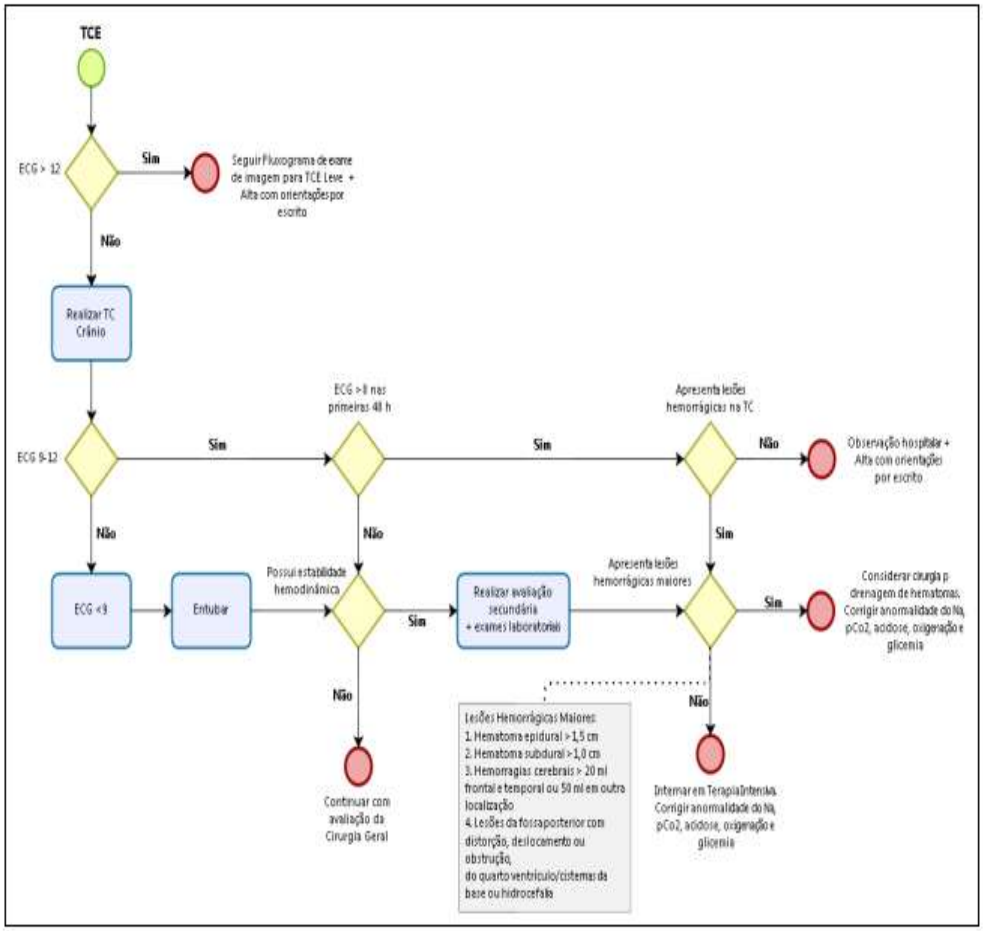

3.3 Trauma de Torax:

3.3.1 Tipos de Traumas torácicos:

- Traumatismo da Parede Torácica Fraturas das Costelas: Fraturas de costela são indicadores graves quando envolvem as primeiras e/ou segundas costelas, podendo causar lesões mediastinais, neurológicas e vasculares. As fraturas mais comuns ocorrem nas costelas de 3 a 9, mas as inferiores podem estar relacionadas a traumas abdominais.
- Tórax Instável: observa-se fratura de três ou mais arcos costais contíguos, em dois pontos de cada uma das costelas ou ainda fraturas que envolvem a junção condrocostal. Em ambos os casos o resultando é em um fragmento da parede torácica isolado dos demais.

3.3.2 Tratamento Inicial para truma torácico:

- Deve ser realizada Drenagem Pleural e em, caso de persistência e loculção é necessario o uso de substancias fibrinoliticas ou da realização decorticação pulmonar (por vidiotorascopia ou toracotomia);
- A monitorização, os estudos radiológicos e a gasometria arterial são recomendadas em pacientes com tórax instável que não necessitam de intubação. A VM não invasiva é uma alternativa à intubação em pacientes com tórax instável que desenvolvem insuficiência respiratória e não apresentam lesões nos pulmões ou em outros órgãos que necessitem de intubação orotraqueal e VM.

3.3.3 Trauma torácico:

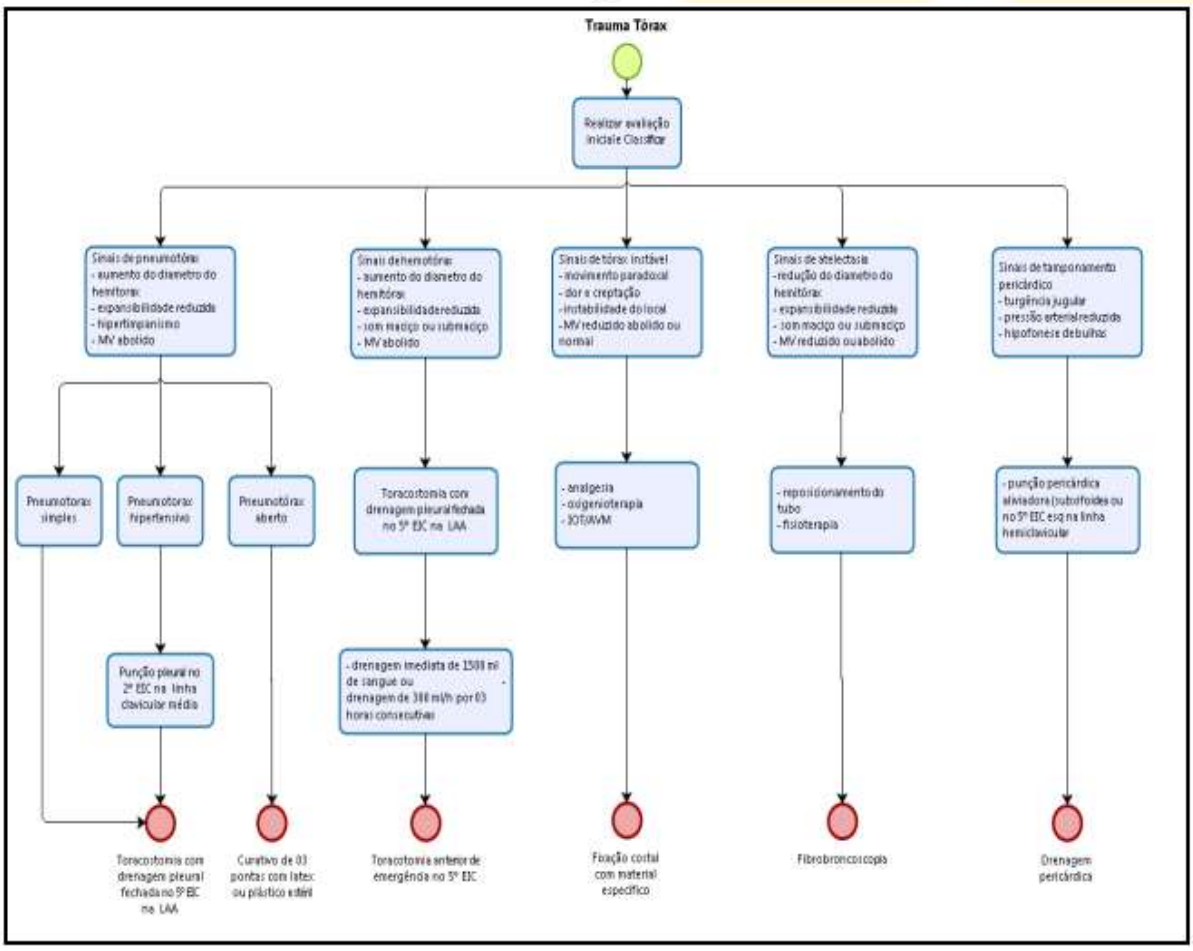

3.4 Trauma abdominal:

3.4.1 As lesões costumam ser classificadas pelo tipo de estrutura danificada:

- Parede abdominal;
- Órgão sólido (fígado, baço, pâncreas, rins);
- Víscera oca (estômago, intestino delgado, cólon, ureteres, bexiga);
- Vascularidade;
- Algumas lesões específicas decorrentes de trauma abdominal são discutidas em outras partes, incluindo fígado, baço e trato geniturinário.

3.4.2 Traumas abdominais também são tipicamente categorizados pelo mecanismo da lesão:

- Contuso, penetrante e trauma fechado. Podem estar relacionados com um golpe direto (p. ex., chute), impacto de algum objeto (p. ex., queda sobre o guidão da bicicleta) ou desaceleração repentina (p. ex., cair do alto, acidente de trânsito). O baço é o órgão mais comumente afetado, seguido do fígado e das vísceras ocas (tipicamente o intestino delgado);
- Lesões penetrantes podem ou não perfurar o peritônio e, se perfurarem, podem não afetar nenhum órgão. É menos provável que as lesões por arma branca danifiquem as estruturas intra-abdominais do que lesões por arma de fogo; nos dois casos, qualquer estrutura pode ser comprometida. Também deve-se avaliar o trauma penetrante no tórax abaixo do quarto espaço intercostal (ou linha mamilar) como um potencial ferimento abdominal por causa da localização dos órgãos abdominais no interior do tórax durante o ciclo respiratório;
- Trauma fechado ou penetrante pode lacerar ou romper as estruturas intra-abdominais. Lesão por trauma fechado pode alternativamente causar somente um hematoma em algum órgão sólido ou na parede de uma víscera oca;
- Lacerações sangram imediatamente. Hemorragia por lesão de baixo grau nos órgãos sólidos, pequena laceração vascular ou laceração de víscera oca costuma ser de baixo volume, com consequências fisiológicas mínimas. Lesões mais graves podem causar hemorragia maciça com choque, acidose e coagulopatia; intervenção é necessária. A hemorragia é interna (exceto para quantidades relativamente pequenas de sangramento externo por lacerações na parede do corpo resultante de trauma penetrante). A hemorragia interna pode ser intraperitoneal ou retroperitoneal. A laceração ou ruptura de uma víscera oca permite que o conteúdo gástrico, intestinal ou vesical entre na cavidade peritoneal causando peritonite.

3.4.3 Sinais e Sintomas de Trauma abdominal:

- Costuma haver dor abdominal; mas a dor geralmente é leve e, portanto, facilmente obscurecida por

outras lesões mais dolorosas (p. ex., fraturas) e por um sistema sensorial alterado (p. ex., por causa de ferimentos na cabeça, abuso de substâncias, choque);

- A dor da lesão esplênica algumas vezes se irradia para o ombro esquerdo. A dor de uma pequena perfuração intestinal costuma ser mínima no início, mas piora de forma constante ao longo das primeiras horas. Pacientes com lesão renal podem perceber hematúria;
- Ao exame, os sinais vitais podem revelar indícios de hipovolemia (taquicardia) ou choque (p. ex., urina escura, diaforese, alteração sensorial, hipotensão).

3.4.4 Inspeção Trauma abdominal:

- Lesões penetrantes, por definição, causam ruptura da pele, mas os médicos devem se certificar de inspecionar o dorso, região glútea, flanco e parte inferior do tórax além do abdome, particularmente quando há lesão por arma de fogo ou explosivos;
- Lesões cutâneas costumam ser pequenas, com sangramento mínimo, embora ocasionalmente as lesões sejam extensas, algumas vezes acompanhadas de evisceração;
- Trauma fechado pode causar equimose (p. ex., a equimose transversa linear também denominada de sinal do cinto de segurança), mas essa descoberta tem baixa sensibilidade e especificidade. Distensão abdominal após um trauma geralmente indica hemorragia grave (2 a 3 L), mas a distensão pode não ser visível mesmo em pacientes que perderam várias unidades de sangue.

3.4.5 Palpação Trauma abdominal:

- Muitas vezes há dor abdominal. Esse sinal não é muito fidedigno porque as contusões na parede abdominal podem ser dolorosas e muitos pacientes com lesão intra-abdominal apresentam respostas equívocas ao exame se estiverem distraídos por outras lesões ou tiverem alterações sensoriais, ou ainda se as lesões forem principalmente retroperitoneais. Embora não muito sensíveis, quando detectados, os sinais peritoneais (p. ex., defesa, rebote) sugerem fortemente a presença intraperitoneal de sangue e/ou conteúdo intestinal. O toque retal pode revelar sangue macroscópico decorrente de lesão penetrante no cólon, e pode haver sangue no meato uretral ou hematoma perineal por lesão do trato geniturinário. Embora esses achados sejam bem específicos, não são muito sensíveis.

3.4.6 Conduta Trauma abdominal:

- Controlar sangramento externo com curativo compressivo estéril;

- Considerar breve limpeza/enxague dos ferimentos abertos com solução salina em caso de sujidade grosseira;
- Cobrir ferimentos abertos com curativo estéril;
- Realizar a reposição volêmica, se necessária, através da punção de acessos venosos calibrosos;
- Avaliar pulso periférico e perfusão, sensibilidade e mobilidade;

3.4.7 Diagnóstico Trauma abdominal:

- Avaliação clínica criteriosa;
- TC ou ultrassonografia.

As opções de exames incluem:

- Exames de imagem (ultrassonografia, TC);
- Procedimentos (exploração da lesão, lavado peritoneal diagnóstico).
- Além disso, pacientes geralmente devem ser submetidos a radiografias para procurar ar livre sob o diafragma (indicando perfuração de víscera oca) e ver se uma das cúpulas diafragmáticas se encontra elevada (sugerindo ruptura do diafragma);
- Exame de urina para detectar hematúria (macro ou microscópica) é útil e, para os pacientes com lesões aparentemente graves, o hemograma completo é valioso para estabelecer o hematócrito inicial.

3.4.8 Trauma abdominal penetrante:

- Não introduzir sondas às cegas nas lesões com algum instrumento contundente (p. ex., cotonete, ponta do dedo). Se o peritôneo foi rompido, essa sondagem pode introduzir infecção ou causar maiores danos;
- Administrar anestesia local e a lesão é aberta o suficiente para permitir a visualização completa de todo o trato;
- Se a fáscia anterior tiver sido penetrada, os pacientes são encaminhados para exames clínicos seriados; a laparotomia exploratória é indicada se houver sinais de irritação peritoneal ou instabilidade hemodinâmica. Se a fáscia não estiver rompida, a lesão é limpa, suturada e o paciente recebe alta;
- Solicitar TC para lesões por arma branca no flanco (entre as linhas axilares anterior e posterior) ou no dorso (entre as 2 linhas axilares posteriores) porque as lesões nas estruturas retroperitoneais

subjacentes nessas regiões podem não ser percebidas ao fazer exames abdominais seriados e/ou LDP.

3.4.10 Trauma Abdominal Fechado:

- A maioria dos pacientes com múltiplos traumas e lesões que os distraem e/ou alteração sensorial deve ser submetida ao exame do abdome, bem como pacientes com achados ao exame. Normalmente, os médicos usam ultrassonografia ou TC, ou, às vezes, ambas;

- A ultrassonografia pode ser feita durante a avaliação inicial, sem mover o paciente para a sala de radiologia. A USADT possibilita obter imagens do pericárdio, dos quadrantes superiores direito e esquerdo e da pelve; seu principal objetivo é encontrar derrame pericárdico ou líquido livre na cavidade. A ultrassonografia não expõe o paciente à radiação, e tem sensibilidade para detectar grandes quantidades de líquido abdominal, mas não identifica bem lesões as específicas em órgãos sólidos, não detecta bem a perfuração de víscera, sendo limitada para os pacientes obesos e para aqueles com ar subcutâneo (p. ex., decorrente de pneumotórax);

- TC com contraste venoso, mas não oral; esse exame é muito sensível para detectar líquido livre e lesões em órgãos sólidos, mas menos sensível para pequenas perfurações viscerais (embora melhor do que a ultrassonografia) e pode detectar simultaneamente lesão na coluna ou pelve;

- A escolha entre a ultrassonografia e a TC baseia-se no estado do paciente. Se for necessário fazer uma TC no paciente para avaliar outra região do corpo (p. ex., coluna cervical ou pelve);

- As razões dessa preocupação podem ser dor abdominal mais intensa ou previsão de não poder fazer o acompanhamento clínico do paciente (p. ex., pacientes que exigem sedação profunda ou que serão submetidos a procedimentos cirúrgicos demorados).

3.4 Trauma de membros superiores e inferiores/extremidades:

Paciente de trauma de extremidades, pacientes que após ocorrência, estejam apresentando algum dos seguintes sinais ou sintomas:

- Dor;
- Ferimento;
- Deformidade;

- Crepitação;
- Encurtamento;
- Alterações sensitivas;
- Vasculares ou motoras em membros superiores ou inferiores.

Trauma Complexo de Extremidades - Avaliação	
Avaliação Primária	
Seguir ABCDE.	
Avaliação Secundária	
A avaliação secundária é o exame completo do paciente, que inclui história detalhada e exame físico, incluindo a reavaliação dos sinais vitais.	
Exame Físico	**O que procurar**
Inspeção	Evidências de trauma contuso Evidências de trauma penetrante Deformidades Cianose, palidez, enchimento capilar
Palpação	Dor Crepitação Movimentos anormais
Pulsos periféricos	Presença/ausência Simetria
Pelve	Estabilidade Evidências de fraturas
Neurológico	Sensibilidade Motricidade

3.5.1 Conduta para trauma de MMII e MMSS:

- Realizar avaliação primária;
- Realizar avaliação secundária;
- Controlar sangramento externo com curativo compressivo estéril;
- Considerar breve limpeza/enxague dos ferimentos abertos com solução salina em caso de sujidade grosseira;
- Cobrir ferimentos abertos com curativo estéril;
- Realizar a reposição volêmica, se necessária, através da punção de acessos venosos calibrosos;
- Avaliar pulso periférico e perfusão, sensibilidade e mobilidade;
- Realizar a imobilização da parte afetada conforme técnica mais apropriada;
- Reavaliar pulso periférico e perfusão, sensibilidade e mobilidade após a imobilização;
- Realizar a mobilização cuidadosa e a imobilização adequada da coluna cervical, tronco e membros, em prancha longa com alinhamento anatômico, sem atraso para o transporte;
- Considerar analgesia.

3.5.2 Trauma Complexo de Extremidades:

- Providenciar a rolagem do paciente em bloco, para inspeção e palpação do dorso;
- Radiografias devem ser realizadas, exceto quando há deformidade óbvia com necessidade de realinhamento (lesão arterial diagnosticada ou fratura luxação com pressão sobre a pele e iminência de exposição);
- Pacientes hipotensos podem não ter pulso palpável ou enchimento capilar satisfatório. O Doppler trifásico deve ser utilizado se disponível
- Não tentar provocar crepitações. Este é um achado potencialmente presente durante a palpação e, uma vez identificado, significa que não deve haver manipulação passiva ou ativa adicional do membro até estudo radiológico;
- Tratar lesões dos membros que ameacem a vida;
- Tratar lesões dos membros que ameacem sua viabilidade;
- Conduzir uma avaliação sistemática para evitar a não detecção de lesões musculoesqueléticas (reavaliação continua);
- Realizar a reposição volêmica, se necessária, através da punção de acessos venosos calibrosos.

3.5.3 Conduta:

- Realinhar fraturas e aplicar talas imediatamente antes de atuar sobre a lesão arterial;
- Reduzir luxações imediatamente antes de atuar sobre a lesão arterial e aplicar uma tala. Mesmo que a tentativa de redução não tenha logrado êxito, deve-se imobilizar o membro com uma tala;
- O alinhamento de fraturas e redução de luxações nunca deve atrasar o tratamento de emergência de lesões arteriais importantes. Se não for possível corrigir tais problemas em alguns segundos, passar para o controle da hemorragia propriamente dito.

3.5 Trauma Ortopédico:

Solicitar avaliação da especialidade – ortopedia.

Tratamento Imediato da Emergência:

- Cobertura da área ferida com gaze ou tecido limpo após limpeza com água corrente ou soro fisiológico (quando possível) Imobilização provisória com o material disponível;
- Tratamento na Sala de Emergência Controle de sangramento: pressão sobre o local do sangramento, elevação do membro ou torniquete, em última instancia;

- Exposição de todo o membro para avaliar lesões associadas imobilizar o membro em posição funcional;
- Verificar a necessidade de profilaxia contra tétano;
- Iniciar antibioticoterapia quando necessário;
- Realizar a reposição volêmica, se necessária, através da punção de acessos venosos calibrosos;
- Tratamento pelo Ortopedista;
- Avaliação clínica do paciente: estado vascular e neurológico do membro;
- Solicitação de exames de imagem pertinentes: Radiografias em duas incidências, radiografias em incidências especiais, quando houver necessidade de melhor investigação;
- Tomografia computadorizada nas fraturas articulares e ocultas Tratamento de Urgência: Luxações: redução imediata (incruenta ou cruenta).

3.5.1 Fraturas com condutas específicas a serem adicionadas ao protocolo:

- Fraturas expostas: antibioticoterapia conforme protocolo, cirurgia imediata, para limpeza e desbridamento, com fixação definitiva ou provisória na dependência de recursos disponíveis e estado clínico do paciente;
- Fratura instável da pelve associada à instabilidade hemodinâmica: fixação externa imediata Fratura articulares (joelho, tornozelo, pé, cotovelo e punho) de alta energia: fixação externa trans articular;
- Fraturas com lesão vascular associada: abordagem conjunta com cirurgião vascular e fixação definitiva ou provisória na dependência de recursos disponíveis e estado clínico do paciente
- Fraturas diafisárias do fêmur, tíbia ou úmero em pacientes com fraturas múltiplas: fixação externa (controle de dano) Síndrome compartimental: fasciotomia imediata;
- Fraturas proximais do fêmur em paciente idoso (acima de 60 anos): avaliação clínica imediata e cirurgia nas primeiras 48 horas.

Importante: Em casos de fraturas expostas, a antibioticoprofilaxia precoce é o fator isoladamente mais importante na prevenção de infecção. Idealmente, deve iniciar antes de 3 horas, mas já há evidência de que deve haver um esforço na administração endovenosa de cefalosporinas de primeira geração ainda em fase pré-hospitalar, na primeira hora após o trauma. A cobertura antitetânica deve ser avaliada e, se necessário, atualizada.

4. INDICADORES

Não se aplica

5. DOCUMENTOS COMPLEMENTARES

1 - Brasil. Ministério da Saúde. Secretaria de Atenção à Saúde.

Protocolos de Intervenção para o SAMU 192 - Serviço de Atendimento Móvel de Urgência. 1. Emergências Clínicas. 2. Emergências Traumáticas. 3. Emergências Pediátricas. 4. Emergências Obstétricas. 5. Procedimentos. 6. Protocolos Especiais Brasília: Ministério da Saúde, 2a edição, 2016.

2.Brasil. Ministério da Saúde. Secretaria de Atenção à Saúde. Departamento de Atenção Especializada. Manual Instrutivo da Rede de Atenção às Urgências e Emergências no Sistema Único de Saúde (SUS) / Ministério da Saúde, Secretaria de Atenção à Saúde, Departamento de Atenção Especializada. – Brasília: Editora do Ministério da Saúde, 2013. 84 p.: il.

3- Manual Instrutivo da Atenção ao Trauma - Ministério da Saúde. 2014. Disponível em: http://portalarquivos2.saude.gov.br/images/pdf/2014/maio/20/Trauma-Instrutivo.pdf

4https://ensino.einstein.br/csr_atls_suporte_vida_avancado_trauma_P0754/p?gclid=CjwKCAjwhdWkBhBZEiwA1ibLmIqkRnVp84aDSPyTNNsReApVaFd0No6Q11ye0Jsbx22d_mEXzNp3WxoCesgQAvD_BwE&sku=6695&cidade=sp – 2022.

5- Coimbra R, Hoyt D. Vascular trauma. Epidemiology and natural history. In: In: Cronenwett JL & Johnston KW (Ed.). Rutherford's Vascular Surgery Philadelphia,Saunders Elsevier, 2010 p.2312-42.

6- Moraes MRS et al. Trauma vascular. In: Maffei FHA et al. Doenças Vasculares Periféricas. Rio de Janeiro, Guanabara Koogan Ltda, 2016, p.2112-34.

6. REGISTROS

Não se aplica